

第43回 専門医を目指す消化器外科セミナー

消化器外科医を目指す専攻医、初期研修医の先生方を対象として消化器外科の基本を学んで頂くことを目的としたセミナーを行います。異なる施設で研修する同世代の外科医との交流や情報交換の場として活用して下さい。

日時 2019年8月23日（金） 19:20～21:30

会場 ブリーゼプラザ 7階 小ホール
〒530-0001 大阪市北区梅田2丁目4-9
06-6344-4888

会費 ￥500-

事務局：大阪府吹田市山田丘2-2
大阪大学大学院医学系研究科 外科学講座 消化器外科
06-6879-3251

共催：専門医を目指す消化器外科セミナー
テルモ株式会社

プログラム

製品紹介「アドスプレーのご紹介」（19:20～19:30） テルモ株式会社

◎開会の挨拶 大阪大学 消化器外科 教授 土岐 祐一郎 先生

1. 講義（総論）（19:30～20:00）

司会：堺市立総合医療センター 三上 城太 先生

『消化器癌に対する免疫療法』

大阪大学先進癌薬物療法開発学 西田 尚弘 先生

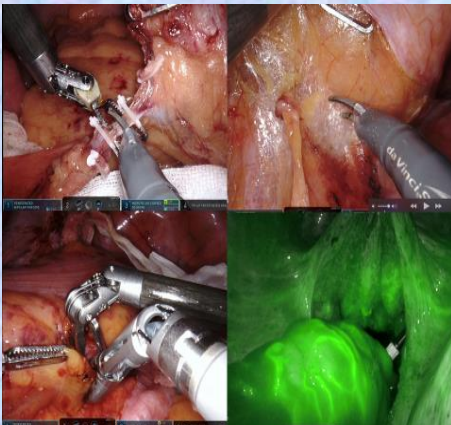
近年、免疫チェックポイント阻害剤をはじめとする癌免疫療法（Immuno Oncology: IO）は、手術、化学療法、放射線療法に次ぐ、第4の治療と称されるまでになり、癌診療を大きく変革したと言っても過言ではない。しかしながら、患者さんの過度な期待や誤解などから、時に正確ではない断片的な情報が蔓延し、少なからず現場の混乱を招いていることも事実である。実際のところ、消化器癌の領域に限って言えば、免疫治療が従来の抗がん剤に比して明らかなメリットとなる局面はまだほんの一部で、その効果は限定的と言える。我々臨床医一人一人が、正確な知識を持ち、それを患者さんに説明できることで安心感を与え、適切な場面で免疫治療を使いこなせるようになることが重要である。本講演では、消化器癌に対する免疫チェックポイント阻害剤を中心とした免疫療法に関して、最新の知見を交えて概説する。いつも走りながら勉強しなければならない多忙な外科医の皆様にとって、今回の内容が今後の診療の一助になればと願っております。

2. 講義（各論）（20:00～20:30）

司会：大阪警察病院 大塚 正久 先生

『直腸がんロボット手術の現状と課題』

大阪大学 消化器外科 講師 松田 宙 先生



2018年4月から消化器外科分野の食道癌、胃癌、直腸癌に対するロボット手術が保険収載となり、急速に普及しています。ロボット手術は安定した3D画像の下、手振れのない多関節機能を有した鉗子操作により、理想とする精緻な手術をより容易に行うことが可能となりました。また腹腔鏡手術で問題となる鉗子の可動制限のため手術困難な症例において、さらにロボット手術は有効です。本セミナーでは直腸癌に対するロボット手術の手技、教育、今後の課題や展望について紹介します。本セミナーが消化器外科専攻医の先生方にとって、ロボット手術の世界の窓口になっていただければ幸いです。

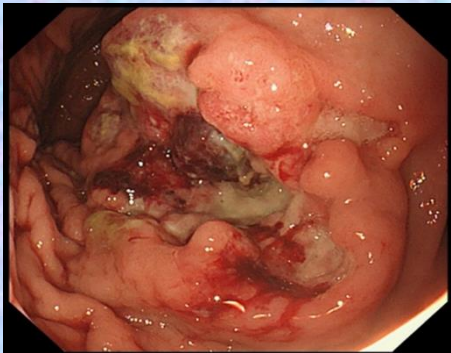
3. 症例検討会 (20:40~21:30)

司会：大阪大学 消化器外科 牧野 知紀 先生

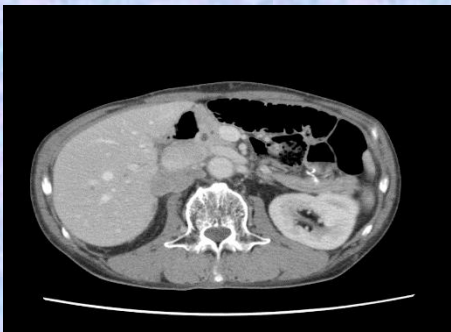症例コメンテーター：りんくう総合医療センター 梶原 淳 先生

症例コメンテーター：市立豊中病院 広田 将司 先生

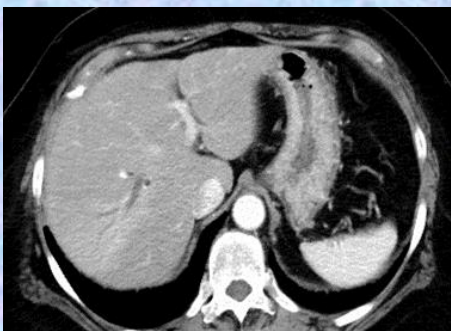
症例1：『胃神経内分泌癌術後再発に対して化学療法が著効し手術療法を施行した1例』
大阪急性期・総合医療センター 消化器外科 中野 祐輔 先生



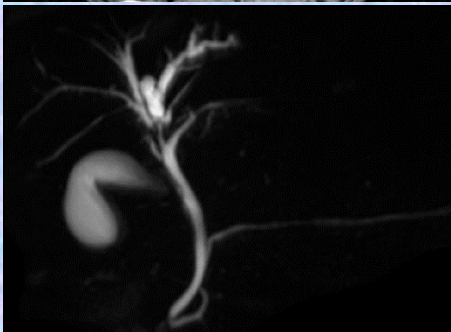
症例は50歳代男性。吐血の精査にて上部消化管内視鏡を施行し、胃体部小彎前壁に3型病変を認め、生検でNECと診断された。CTで腫瘍は一部肝臓への浸潤が疑われたが、遠隔転移は認めず、幽門側胃切除術、D2郭清、肝部分切除、胆嚢摘出術を施行した。病理診断はpT3(SS)、pN1、pM0、pStageII Bであった。術後4か月目のCT検査で右副腎、下大静脈背側リンパ節腫大を認め、PET-CTでも同部位にFDGの高度集積を認めたため、NECの再発と診断し、化学療法(CDDP+CPT-11)を開始した。再発巣は著明に縮小したが、本人希望により12クールで治療は中断した。中断後3か月後のCTにて再発巣が再増大したため、化学療法を再開した。4クール施行後のCT検査で再発巣の縮小を認め、PET-CTで他の再発病変を認めず、初回手術より2年後、右副腎摘出術、下大静脈背側リンパ節郭清を施行した。病理診断はNECの右副腎及びリンパ節再発の診断であった。その後、化学療法は施行せず、経過観察中であるが、現在も無再発生存中である。



症例2：『肝内胆管癌との鑑別が困難であったBiliary intraepithelial neoplasia (BillIN)-3に対して腹腔鏡下肝右葉切除術を施行した1例』
関西労災病院 消化器外科 高瀬 洪生 先生



症例は69歳女性。子宮体癌術後follow upのCTにて、肝S8の肝内胆管拡張を指摘された。ERCP、MRCPでは右肝管から前・後区域枝分岐部にかけて胆管の狭窄を認め、擦過細胞診で異型細胞の重積する細胞集塊を認めた。肝内胆管癌を否定できないため、手術の方針となった。手術は腹腔鏡下に行い、肝外胆管切除が必要か判断するため、胆管の切離を先行した。胆管断端を術中迅速病理検査に提出したところ悪性所見を認めなかったため、肝外胆管切除は行わず、腹腔鏡下肝右葉切除術を施行した。術後病理検査では、前・後区域枝の分岐部付近から末梢側胆管に異型を伴う胆管上皮が一部乳頭状形態をとりながら増殖している像を認め、biliary intraepithelial neoplasm (BillIN)-3の診断であった。



【交通アクセス】

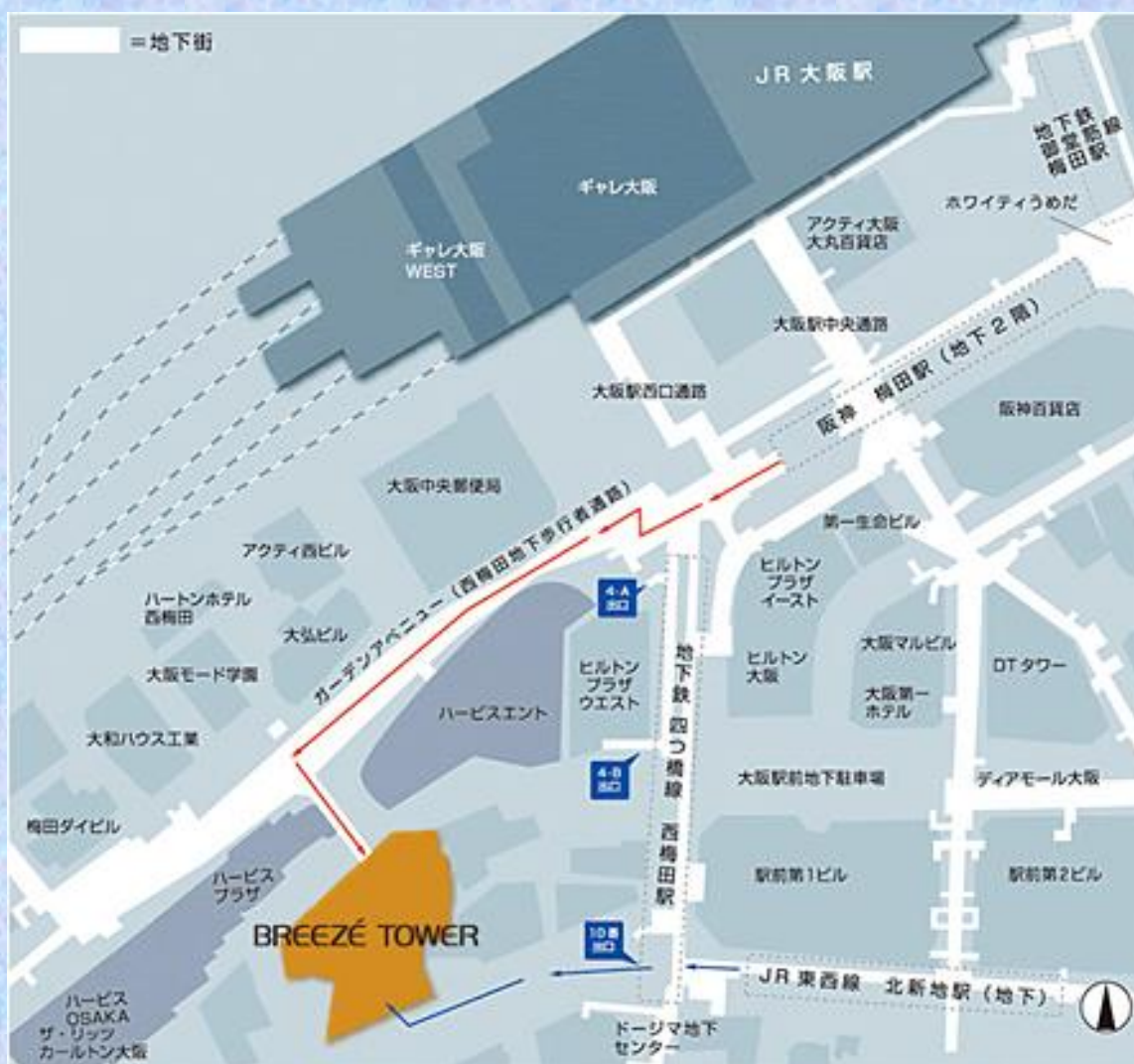～ブリーゼプラザ～

〒530-0001

大阪市北区梅田2-4-9ブリーゼタワー7F

TEL:06-6344-4888

- JR大阪駅下車 徒歩5分
- 地下鉄四ツ橋線 西梅田駅 徒歩3分



* お車でお越しの先生はブリーゼ プラザ地下駐車場をご利用下さい。